WikiVet to ogólnoświatowa baza wiedzy weterynaryjnej dostępnej on-line

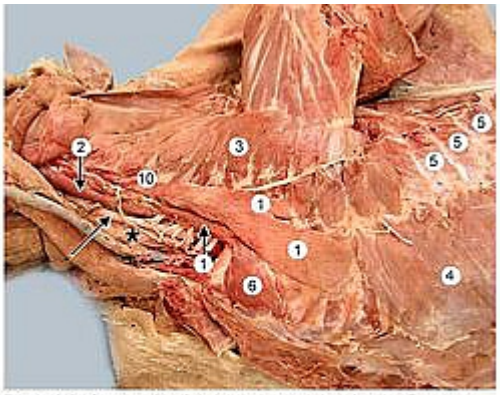

The thoracic limb is abducted. Identify the **scalenus m.** (1) which has three parts. By pulling ribs forward, the scalenus m. acts as a muscle of inspiration. The **longus capitis m.** (2) runs on the ventrolateral surface of cervical vertebrae. The longus colli m., hidden by common carotid a. (arrow) and esophagus (asterisk), is medial to longus capitis m.

Other pertinent muscles include: **serratus ventralis** (3), **external abdominal oblique** (4), **external intercostal muscles** (5), and rectus thoracis (6).

WikiVet

to ogólnoświatowy projekt współpracy na rzecz rozwoju budowy weterynaryjnej bazy kompleksowej wiedzy dostępnej on-line.

Celem jest, aby objąć całą treść nauczania.

Aby uzyskać dostęp do wszystkich treści na stronach WikiVet lub edycji wymagana jest rejestracja, która jest bezpłatna, w celu zapewnienia, że treści te są wykorzystywane tylko przez ludzi związanych z zawodu lekarza weterynarii.

Więcej: